- Copyright - Il Pensiero Scientifico Editore downloaded by IP 216.73.216.204 Sat, 12 Jul 2025, 04:26:50

Riduzione dell'invasività in corso di rivascolarizzazione chirurgica: il prelievo della vena grande safena con tecnica videoendoscopica

Alberto Terrini, Angelo Graffigna, Luigi Martinelli

U.O. Cardiochirurgia, Ospedale S. Chiara, Trento

Key words:
Cardiac surgery; Myocardial revascularization; Minimally invasive coronary artery bypass.

Background. **The authors report their preliminary experience of endoscopic saphenous vein harvesting as part of a program devoted to reducing the invasivity of surgical myocardial revascularization. This method allows us to minimize the cutaneous incisions in the inferior limbs necessary to harvest the saphenous vein, thus reducing the incidence of complications.**

Methods. **The study includes 41 patients who underwent endoscopic saphenous vein harvesting from October 1998 to September 1999 and, as a control group, 20 patients with similar characteristics operated on with the traditional technique during the same period. The variables considered were: the time necessary to harvest the saphenous vein, the incidence of complications, and the postoperative mobilization.**

Results. **All the endoscopically harvested grafts were adequate for the scheduled procedure. The only complication occurred in a patient operated on with the traditional technique. The time of harvesting and the day of mobilization were similar in the two groups. The reduction of surgical trauma allowed a fast deambulation recovery and better esthetic results.**

Conclusions. **When complete arterial revascularization is not feasible, the endoscopic harvesting of the required saphenous vein segment allows for a significant reduction in the invasivity of the procedure.**

(Ital Heart J Suppl 2000; 1 (5): 674-678)

Ricevuto il 27 ottobre 1999; nuova stesura il 3 gennaio 2000; accettato il 5 gennaio 2000.

Per la corrispondenza:

Dr. Alberto Terrini

U.O. Cardiochirurgia
Ospedale S. Chiara
Largo Medaglie d'Oro
38100 Trento

Introduzione

Negli ultimi anni la tendenza a limitare l'invasività degli interventi mediante la riduzione del trauma da accesso alle strutture da trattare è andata aumentando in tutte le branche chirurgiche. Gli obiettivi prefissati consistono prevalentemente nel contenimento della morbilità perioperatoria, dei tempi di degenza postoperatoria e del danno estetico. Questi vantaggi, se confermati, giustificherebbero il maggior impegno da parte dell'operatore ed i costi della strumentazione necessaria.

Nell'intento di apportare un contributo migliorativo alla chirurgia coronarica tradizionale, presso la nostra Divisione è stato intrapreso un programma volto a ridurne l'invasività attraverso una serie di approcci alternativi che comprendono tra l'altro anche il prelievo della vena grande safena (VGS) mediante una minima incisione cutanea e l'ausilio di strumenti e tecniche videoendoscopiche (Fig. 1).

L'utilizzo di questa metodica consente di ridurre fin quasi ad eliminare il *discomfort* conseguente alla lunga incisione agli arti inferiori e di limitare l'incidenza di complicanze relative al prelievo della VGS effettuato con tecnica tradizionale (Fig. 2), che varia dal 24.3 al 43.8%[1,2]. Spesso l'importanza di queste condizioni, nell'economia globale dell'intervento cardiochirurgico, viene trascurata, pur tuttavia comporta sicuramente un aumento dei costi legati alla prolungata degenza, alla necessità di numerose medicazioni e all'eventualità di interventi di revisione.

Le esperienze finora riportate sottolineano la sostanziale affidabilità della metodica e delle strumentazioni disponibili, anche se evidenziano la necessità di una curva di apprendimento ed un prolungamento dei tempi chirurgici di prelievo[3-5].

Scopo del presente lavoro è di riportare l'esperienza del nostro Centro e di valutare la possibilità di un uso routinario di queste metodiche.

Materiali e metodi

Dal 14 ottobre 1998 al 15 settembre 1999, 41 pazienti sono stati sottoposti

- Copyright - Il Pensiero Scientifico Editore downloaded by IP 216.73.216.204 Sat, 12 Jul 2025, 04:26:50

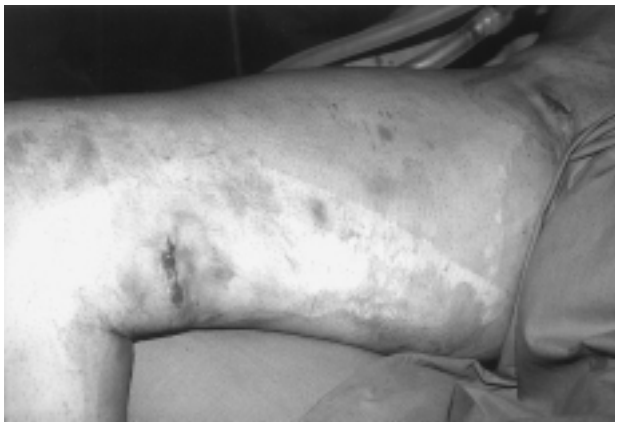

Figura 1. *Arto inferiore sede di prelievo della vena grande safena con tecnica endoscopica. Incisioni minime al ginocchio ed in regione inguinale.*

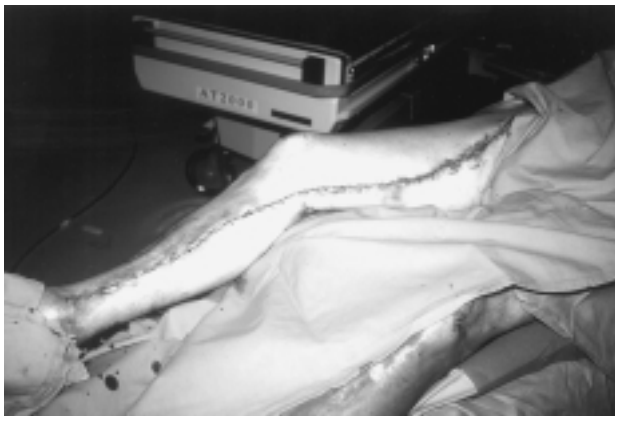

Figura 2. *Arto inferiore sede di prelievo della vena grande safena con tecnica tradizionale. Incisione continua dal malleolo alla regione inguinale.*

al prelievo endoscopico della VGS in corso di intervento chirurgico di rivascolarizzazione miocardica (Gruppo I).

Come gruppo di controllo per l'analisi dei risultati è stata utilizzata una serie di 20 pazienti con caratteristiche sovrapponibili, sottoposti nello stesso periodo ad intervento di rivascolarizzazione miocardica con prelievo della VGS mediante tecnica tradizionale (Gruppo II).

Per la visualizzazione endoscopica ci si è avvalsi del sistema di visualizzazione Vista CardioThoracic Surgery Series 8000 (Vista CardioThoracic Surgery, Inc., Westborough, MA, USA), con schermo a casco, già utilizzato nel nostro Centro in corso di interventi di chirurgia valvolare mini-invasiva. Il prelievo della VGS dalla coscia è stato effettuato mediante due diversi sistemi endoscopici monouso (GSI Endosaph, GSI, Cupertino, CA, USA, ed Origin Vasoview, Origin Medsystems, Inc., Menlo Park, CA, USA). La scelta dell'uno o dell'altro dei sistemi è stata casuale. Le caratteristiche dei due gruppi di pazienti sono riassunte nella tabella I.

Nel Gruppo I in 2 casi (10.53%) è stato eseguito il prelievo endoscopico della VGS alla coscia ed il prelievo con tecnica tradizionale di un tratto di VGS alla gamba essendosi reso necessario un tratto supplementare di vena in fase di arresto cardioplegico.

L'analisi statistica è stata effettuata mediante il test t di Student ed il test del χ^2; è stato considerato statisticamente significativo un valore di $p < 0.05$.

Prelievo endoscopico della vena grande safena: tecnica chirurgica. Con il paziente posizionato supino e gli arti inferiori flessi a 45° e preparati come per la safenectomia tradizionale, si effettua un'incisione di circa 2 cm prossimalmente al ginocchio e si identifica la VGS. Le procedure successive si differenziano secondo il tipo di strumentario utilizzato. Esistono infatti due categorie di sistemi di prelievo, una che utilizza la CO_2 come metodo di separazione dei tessuti e l'altra che si avvale di un diaframma rigido per mantenere efficiente un canale operativo all'interno del quale vengono introdotti gli strumenti. In ogni caso, il primo passo consiste nell'identificazione del decorso e nell'isolamento della vena dal tessuto adiposo mediante un dissettore dotato di alloggiamento per il sistema di visualizzazione a fibre ottiche. Ottenuto un campo adeguato, il dissettore viene rimosso ed al suo posto si introduce lo strumentario operativo rappresentato da tre elementi di base: elettrocauterio bipolare a pinza, forbici, manipolatore. Si identificano i rami collaterali della VGS che vengono poi sezionati a distanza di 0.5-1 cm dall'emergenza previa elettrocauterizzazione. Quando tutti i rami collaterali sono stati sezionati e la VGS appare completamente libera, si effettua un'incisione di 1 cm all'inguine, attraverso la quale si procede alla legatura prossimale e alla sezione della VGS. La VGS è quindi sfilata attraverso l'incisione distale e sezionata. La ve-

Tabella I. Dati generali.

	Gruppo I		Gruppo II		p
	Media	Limiti	Media	Limiti	
Età (anni)	63.68 ± 8.67	41-76	71.5 ± 7.07	53-78	NS
Maschi/femmine	36/5		16/4		NS
Bypass venosi	1.78 ± 0.61	1-3	2.75 ± 0.64	2-4	NS
Bypass totali	3.48 ± 0.87	1-6	3.80 ± 0.52	3-5	NS

- Copyright - Il Pensiero Scientifico Editore downloaded by IP 216.73.216.204 Sat, 12 Jul 2025, 04:26:50

na viene quindi dilatata con soluzione fisiologica per agevolare il controllo e la legatura dei rami collaterali. Si pone una garza con funzione emostatica all'interno del tunnel sottocutaneo. Alla fine dell'intervento, ottenuta una valida coagulabilità ematica, si procede alla sutura delle incisioni cutanee. È consigliabile mantenere per 48 ore una fasciatura compressiva dell'arto inferiore con benda elastica.

Risultati

In entrambi i gruppi il prelievo della VGS è stato effettuato contemporaneamente al prelievo dei condotti arteriosi.

I tempi relativi agli interventi chirurgici sono riassunti nella tabella II. La voce "tempo start" indica il tempo trascorso dall'inizio dell'intervento all'inizio della circolazione extracorporea, mentre la voce "tempo totale" indica la durata complessiva dell'intervento chirurgico.

In nessun caso è stato necessario effettuare, oltre a quelle previste, altre incisioni aggiuntive per facilitare il prelievo della VGS e nessun caso, iniziato per via endoscopica, è stato convertito alla tecnica tradizionale per problemi insorti durante il prelievo.

In nessun caso la VGS prelevata con tecnica endoscopica è stata lesionata al punto da impedirne l'uso per il confezionamento dei bypass aortocoronarici.

Tutti i pazienti sono stati mobilizzati il giorno successivo al trasferimento in reparto di degenza; in nessun paziente sottoposto al prelievo endoscopico della VGS si sono verificate complicazioni che abbiano richiesto medicazioni o revisioni delle ferite chirurgiche, mentre una paziente (5%) sottoposta al prelievo della VGS con tecnica tradizionale ha manifestato una deiscenza della ferita della coscia che ha richiesto numerose medicazioni.

Il dolore legato alle ferite chirurgiche è stato giudicato trascurabile in tutti i casi.

Discussione

Nonostante il progressivo incremento dell'utilizzo di condotti arteriosi per la rivascolarizzazione chirurgica del miocardio ischemico, la VGS rimane in molti casi insostituibile per la sua facile disponibilità, versatilità e sicurezza di impiego. La tecnica tradizionale con incisione cutanea lineare consente un prelievo rapido con minimo traumatismo sul vaso, condizioni auspicate da diversi autori per garantire una più favorevole pervietà a distanza. La morbilità (dolore, infezione, ritardato consolidamento) e il danno estetico sono tuttavia condizioni fortemente penalizzanti. Inizialmente si è tentato di ridurre l'impatto invasivo effettuando una serie di incisioni alternate a ponti cutanei intatti; a parte le difficoltà insite nella metodica che richiede talora l'intervento di un secondo chirurgo per manovrare il retrattore, con questo approccio la vena subisce delle trazioni che molto probabilmente possono compromettere l'integrità della parete. Lo sviluppo di metodiche endoscopiche consente invece di minimizzare l'incisione cutanea, limitare il traumatismo del tessuto sottocutaneo e praticamente annullare le manipolazioni sulla vena.

La tecnica endoscopica per il prelievo della VGS richiede un periodo di apprendimento valutabile in circa 10 casi, dopodiché i tempi di prelievo tendono ad essere equivalenti a quelli delle tecniche tradizionali. Una volta acquisita familiarità con la metodica non esistono a nostro parere controindicazioni al prelievo endoscopico della VGS. In condizioni di emergenza è evidente che i tempi risultano critici e quindi verrà utilizzata la metodica che meglio si adatta alle circostanze. In caso di contemporanea chirurgia valvolare e coronarica in cui i problemi di sterilità possono rivelarsi di capitale importanza l'utilizzo della metodica endoscopica, che necessita di limitate incisioni cutanee e quindi di limitate porte di accesso per gli agenti infettivi, può, con ogni verosimiglianza, dimostrarsi vantaggioso.

Il prelievo endoscopico della VGS è effettuabile nella maggior parte dei casi: in presenza di vene particolarmente patologiche è tuttavia consigliabile un approccio a cielo aperto che consente un trattamento più agevole di gavoccioli o collaterali varicosi. Nei pazienti, soprattutto di sesso femminile, con abbondante pannicolo adiposo, si associa spesso una dilatazione della VGS alla coscia, per cui prima di procedere è opportuno esplorare preoperatoriamente con eco-Doppler le condizioni del vaso. A nostro parere, qualora il calibro della VGS fosse accettabile per il confezionamento del bypass aortocoronarico, questa potrebbe essere considerata un'indicazione elettiva all'effettuazione del prelievo endoscopico della VGS.

Nella nostra esperienza la VGS prelevata con tecnica endoscopica è sempre stata giudicata adeguata per il confezionamento dei bypass aortocoronarici, senza di-

Tabella II. Tempi chirurgici.

	Gruppo I		Gruppo II		p
	Media (min)	Limiti	Media (min)	Limiti	
Tempo start	89.46 ± 35.93	35-195	88.80 ± 31.46	33-147	NS
Tempo totale	242.54 ± 66.11	164-410	233.25 ± 43.37	144-312	NS

- Copyright - Il Pensiero Scientifico Editore downloaded by IP 216.73.216.204 Sat, 12 Jul 2025, 04:26:50

mostrare, almeno macroscopicamente, evidenza di traumatismo. Altri autori[6-8] hanno già effettuato studi di microscopia ottica ed elettronica e studi biochimici volti a dimostrare l'equivalenza morfologica e di rilascio di sostanze vasoattive tra i graft prelevati con le due metodiche. A nostro avviso le manovre di trazione e pinzamento sulla vena che vengono effettuate durante il prelievo della VGS con tecnica tradizionale comportano un traumatismo uguale se non superiore a quello che la VGS subisce durante un prelievo mediante tecnica endoscopica correttamente effettuato.

La scelta di prelevare endoscopicamente la VGS dalla coscia è stata dettata dalla maggior praticità. È possibile estendere il prelievo alla gamba, anche se risulta maggiormente indaginoso e richiede una più lunga curva di apprendimento. Questa limitazione può essere superata una volta acquisita una maggiore confidenza con la metodica.

La tecnica endoscopica per il prelievo della VGS ha consentito una mobilizzazione e deambulazione precoce a tutti i pazienti; l'assenza di dolore ha permesso una buona partecipazione al programma di riabilitazione nell'immediato periodo postoperatorio[9].

L'incidenza di complicazioni legate al prelievo endoscopico della VGS è stata nulla (0%).

Esistono dei fattori locali (condizioni del pannicolo adiposo, vascolarizzazione dei tessuti, alterazioni anatomiche) che possono condizionare la tecnica chirurgica del prelievo della VGS. È indubbio che la possibilità di evitare un'incisione completa attraverso un ampio pannicolo adiposo condizionerà un più agevole recupero funzionale del paziente. Sicuramente l'esperienza su una popolazione più numerosa consentirà di valutare in termini obiettivi l'eventuale beneficio ottenibile. È comunque intuitivo che la riduzione della componente chirurgica potrà comportare beneficio nel gruppo dei pazienti diabetici o con arteriopatia obliterante, che è ben rappresentato tra i pazienti che necessitano di una rivascolarizzazione miocardica.

In conclusione, dopo un breve periodo iniziale di apprendimento il prelievo endoscopico della VGS può essere effettuato contemporaneamente al prelievo dell'arteria mammaria interna, senza comportare ritardi nella prosecuzione dell'intervento.

La minore incidenza di complicanze, la possibilità di riabilitazione precoce e il miglior risultato estetico ripagano l'aumento dei costi e lo sforzo iniziale di apprendimento della metodica.

La qualità della VGS è sempre stata giudicata adeguata ad un esame macroscopico in accordo con le minime manipolazioni necessarie per effettuare l'isolamento endoscopico. Infine, il maggior impegno richiesto da questa metodica, unitamente al fatto che il tratto di vena safena in questo modo prelevato abbia una lunghezza predefinita e pari a quella dello strumento utilizzato, può contribuire ad un più oculato utilizzo dei segmenti venosi disponibili e, in molti casi, ad un più estensivo impiego di condotti arteriosi.

Riassunto

Razionale. Nell'ambito di un programma clinico volto a ridurre l'invasività degli interventi cardiochirurgici, gli autori presentano la loro esperienza di prelievo della vena grande safena (VGS) con tecnica endoscopica. Tale metodica consente di eliminare quasi totalmente le incisioni cutanee per il prelievo della VGS e quindi le relative complicanze.

Materiali e metodi. Lo studio comprende 41 pazienti sottoposti a prelievo endoscopico della VGS in corso di intervento di rivascolarizzazione miocardica dall'ottobre 1998 al settembre 1999. Un gruppo di 20 pazienti con caratteristiche simili ed operato nello stesso periodo con prelievo tradizionale della VGS è stato utilizzato come controllo. I parametri osservati sono stati il tempo impiegato per la procedura, l'insorgenza di complicazioni e la mobilizzazione postoperatoria.

Risultati. Dopo un iniziale periodo di apprendimento della tecnica i tempi di prelievo per via endoscopica della VGS si sono rivelati sovrapponibili a quelli necessari per il prelievo con tecnica tradizionale. I tempi dell'intervento non sono stati influenzati dalle diverse modalità di prelievo. I segmenti di VGS prelevati con la tecnica endoscopica si sono sempre dimostrati adeguati per il confezionamento dei bypass aortocoronarici. Nessuna complicanza è stata osservata a carico degli arti inferiori in sede di prelievo endoscopico della VGS. L'unica complicanza è stata osservata nel gruppo di controllo. Tutti i pazienti sono stati mobilizzati in prima giornata postoperatoria. La riduzione del trauma chirurgico ha permesso una rapida ripresa della deambulazione ed un notevole vantaggio estetico per l'arto inferiore.

Conclusioni. Gli autori, pur manifestando la propria predilezione nei confronti dell'uso di graft arteriosi per la rivascolarizzazione coronarica, ritengono che quando sia necessario l'uso della VGS, il suo prelievo con tecnica endoscopica consenta di ridurre in maniera significativa l'invasività dell'intervento.

Parole chiave: Cardiochirurgia; Rivascolarizzazione miocardica; Bypass coronarico minimamente invasivo.

Bibliografia

1. Utley JR, Thomason ME, Wallace DJ, et al. Preoperative correlates of impaired wound healing after saphenous vein excision. J Thorac Cardiovasc Surg 1989; 98: 147-9.
2. Wipke-Tevis DD, Stotts NA, Skov P, Carrieri-Kohlman V. Frequency, manifestations, and correlates of impaired healing of saphenous vein harvest incisions. Heart Lung 1996; 25: 108-16.
3. Allen KB, Shaar CJ. Endoscopic saphenous vein harvesting. Ann Thorac Surg 1997; 64: 265-6.
4. Horvath KD, Gray D, Benton L, et al. Operative outcomes of minimally invasive saphenous vein harvest. Am J Surg 1998; 175: 391-5.
5. Davis Z, Jacobs HK, Zhang M, et al. Endoscopic vein harvest

- Copyright - Il Pensiero Scientifico Editore downloaded by IP 216.73.216.204 Sat, 12 Jul 2025, 04:26:50

for coronary artery bypass grafting: technique and outcomes. J Thorac Cardiovasc Surg 1998; 116: 228-35.
6. Coppoolse R, Rees W, Krech R, et al. Routine minimal invasive vein harvest reduces postoperative morbidity in cardiac bypass procedures. Clinical report of 1400 patients. Eur J Cardiothorac Surg 1999; 16 (Suppl 2): S61-S66.
7. Crouch JD, O'Hair DP, Keuler JP, et al. Open versus endoscopic saphenous vein harvesting: wound complications and vein quality. Ann Thorac Surg 1999; 68: 1513-6.
8. Cable DG, Dearani JA, Pfeifer EA, et al. Minimally invasive saphenous vein harvesting: endothelial integrity and early clinical results. Ann Thorac Surg 1998; 66: 139-43.
9. Isgro F, Weisse U, Voss B, et al. Minimally invasive saphenous vein harvesting: is there an improvement of the results with the endoscopic approach? Eur J Cardiothorac Surg 1999; 16 (Suppl 2): S58-S60.